

# Ruolo delle indagini con ultrasuoni nell'ictus in fase acuta

**S. Castellani, E. Tesi, M. Bacci, G. Tota, GF. Gensini** - Unità funzionale di Angiologia Clinica e Sperimentale, Dipartimento dell'Area Critica Medica Chirurgica

**P. Nazerian, F. Moroni** - Unità funzionale di Angiologia Clinica e Sperimentale, Dipartimento dell'Area Critica Medica Chirurgica e Pronto Soccorso Medico-Chirurgico, Dipartimento Emergenza

**D. Inzitari** - Dipartimento di Scienze Neurologiche e Psichiatriche

**S. Grifoni** - Pronto Soccorso Medico-Chirurgico, Dipartimento Emergenza  
Università degli Studi di Firenze, AOU Careggi. Firenze

**N**ei paesi industrializzati l'ictus è la terza causa di morte dopo infarto miocardico e neoplasie essendo responsabile ogni anno del 10-12% dei decessi ed è al primo posto come causa di invalidità. In Italia si stima un'incidenza di oltre 194.000 nuovi casi/anno. Fino alla fine del secolo scorso la gestione del paziente con ictus in fase acuta era caratterizzata da un sostanziale "astensionismo" terapeutico che non poteva modificare in alcun modo il decorso naturale della malattia. Il miglioramento delle conoscenze fisiopatologiche e l'avvento del trattamento fibrinolitico dell'ictus acuto hanno condotto nel volgere di pochi anni ad un atteggiamento molto più aggressivo. Il ricorso alla fibrinolisi ha trovato un primo modello di intervento efficace nell'infarto miocardico acuto come dimostrato da trials d'intervento di grandi dimensioni<sup>1</sup>. Risultati altrettanto positivi sono stati ottenuti anche dai trials nei pazienti con ictus<sup>2</sup>. Le conseguenze pratiche di questi risultati sono state però introdotte nella pratica clinica solo più tardi, dato le più limitate dimensioni degli studi nei pazienti con ictus acuto e la maggiore lentezza nella raccolta delle evidenze. La dimostrazione della possibilità di incidere sulla storia naturale della malattia con la terapia trombolitica hanno trasformato l'ictus acuto in una emergenza medica. Sulla base di numerosi studi nel 1996 la FDA ha approvato l'uso dell'attivatore ricombinante del plasminogeno (r-TPA) come terapia dell'ictus acuto entro 3 ore dall'insorgenza dei sintomi. L'utilizzo dell'r-TPA nell'ictus ischemico acuto entro 3 ore dall'inizio dei sintomi è stato approvato anche dall'EMA (Agenzia Europea di Valutazione dei Medicinali) nel settembre 2002 e in Italia con Decreto Ministeriale il 24 Luglio 2003. A fianco della trombolisi sistemica sono stati condotti alcuni studi con l'obiettivo di saggiare la sicurezza ed efficacia della trombolisi intraarteriosa (i.a.). Quindi, in centri che dispongono di un *team* allenato di radiologia interventistica, l'opzione trombolisi i.a. si prospetta soprattutto per i pazienti con ictus emisferico ospedalizzati entro 3-6 ore dall'esordio dei sintomi e funzionalmente più compromessi. Sebbene la fibrinolisi sembri portare vantaggi in termini di mortalità e invalidità residua in tutti i tipi di ictus ischemico, risulta gravata da una elevata incidenza di complicanze emorragiche anche fatali. Pur rientrando nei rigorosi limiti di selezione preliminare solo alcuni pazienti traggono benefici dal trattamento. Sulla base di queste considerazioni grandi sforzi sono stati dedicati ad individuare le tecniche diagnostiche più idonee alla selezione di candidati alla terapia trombolitica col minor rapporto rischio/beneficio. Oltre alla diagnosi di ictus ischemico, una precisa definizione delle caratteristiche vascolari potrebbe risultare molto opportuna per limitare il numero degli eventi avversi e per avviare a trattamento i pazienti maggiormente suscettibili di ricanalizzazione. L'ecocolordoppler dei tronchi sopra aortici (TSA) e l'ecocolordoppler transcranico (Transcranial Color Coded Doppler, TCCD) fanno parte delle metodiche attualmente disponibili a questo scopo; data la maggiore semplicità di esecuzione, possono risul-

tare particolarmente convenienti in pazienti con ictus acuto spesso non esplorabili con più sofisticate metodiche di indagine neuroradiologiche perché agitati e scarsamente collaboranti.

## Diagnostica neuroradiologica

Il primo e più importante obiettivo della valutazione strumentale del paziente con ictus in fase acuta è la diagnosi differenziale fra ictus ischemico ed emorragico con immediate conseguenze sull'iter terapeutico. Questa distinzione, condiziona le scelte più importanti di tutto il successivo percorso terapeutico. La tomografia computerizzata (TC) dell'encefalo senza mezzo di contrasto rappresenta la metodica di elezione perché può evidenziare o escludere con elevata accuratezza la presenza di emorragia cerebrale. La risonanza magnetica (RM) in acuto fornisce informazioni più accurate rispetto alla TC ma risulta di più difficile esecuzione perché richiede assoluta e prolungata immobilità. Lo studio del circolo intracranico può essere eseguito con elevata specificità e sensibilità sia mediante angio-RM che con angio-TC. La più precisa valutazione del circolo extra ed intracranico può essere eseguita con angiografia cerebrale. Tale tecnica è considerata tutt'oggi il gold standard della caratterizzazione vascolare ma non è del tutto priva di complicanze ed è attuabile solo in strutture altamente qualificate. L'angiografia viene perciò eseguita in un limitato numero di pazienti e cioè solo nei più probabili candidati a procedure di rivascolarizzazione transcateretere. Poiché l'accesso sistematico dei pazienti con ictus in fase acuta a queste più fini metodiche neuroradiologiche è spesso impraticabile, lo studio con ultrasuoni dei vasi cerebroafferenti e del circolo intracranico rappresenta una valida ed efficace alternativa.

## Diagnostica neurosonologica

### Le indicazioni delle indagini con ultrasuoni

Pazienti con ictus esaminati con l'angiografia entro 6 ore dalla comparsa dei sintomi mostrano occlusioni acute della arteria cerebrale media nel 76% degli infarti del suo territorio di distribuzione. Questa dimostrazione è la base razionale per l'istituzione di terapie di rivascolarizzazione nell'ictus acuto. Gli studi clinici che hanno saggiato l'efficacia della trombolisi nell'ictus ischemico sono stati eseguiti senza caratterizzare i pazienti in termini di sede ed estensione dell'ostruzione cerebrovascolare prima della terapia. Non è quindi possibile stabilire se e in quale misura la sede dell'occlusione influisca sull'efficacia e le complicanze della fibrinolisi. In studi pilota di modeste dimensioni tuttavia, i dati preliminari sulla storia naturale dell'ictus e sugli effetti della trombolisi intraarteriosa hanno inequivocabilmente dimostrato che la prognosi e l'attesa di ricanalizzazione sono profondamente diverse a seconda del tipo di ostruzione con dati nettamente più favorevoli nelle occlusioni distali<sup>3</sup>. Tutti questi dati suggeriscono che l'esatta conoscenza dello stato del circolo cerebrale riveste un'importanza fondamentale per la prognosi dei pazienti con ic-

tus acuto e potrebbe rilevarsi cruciale non solo per la caratterizzazione fisiopatologica ma anche per il management terapeutico ottimale. Lo studio del circolo cerebrale con le metodiche angio-TC ed angio-RM è spessissimo impraticabile per motivi organizzativi, logistici o di disponibilità strumentale dati i limiti imposti dalla finestra terapeutica della trombolisi. Per le sue caratteristiche l'esame con ultrasuoni dei vasi intracranici (doppler e color doppler) può porsi come ideale modello alternativo di imaging vascolare. È già stato dimostrato infatti che in mani esperte nel paziente con ictus acuto il tempo di esecuzione dello studio completo dei vasi extracranici ed intracranici può essere contenuto in circa 15 minuti<sup>4,5</sup>. Tale esame pertanto può essere eseguito a letto del paziente senza procrastinare l'attesa per l'esecuzione dell'eventuale trattamento in aderenza con quanto raccomandato dalle linee guida.

### Ecocolordoppler dei tronchi sopraortici (TSA)

L'ecocolordoppler TSA rappresenta una metodica semplice, con costi strumentali ed operativi inferiori rispetto alle altre metodiche di neuroimaging.

Lo studio con ultrasuoni è accurato, riproducibile, non invasivo e permette di documentare rapidamente stenosi emodinamiche (Fig. 1), occlusioni trombotiche (Fig. 2) o placche ulcerate (Fig. 3) dell'arteria carotide interna anche in pazienti con ictus acuto<sup>6</sup>. La tecnica consente inoltre di rilevare dissezioni carotidiche (Fig. 4) o vertebrali spesso responsabili dell'ictus in età giovanile e di sorvegliarne l'evoluzione dopo la prima diagnosi e durante trattamento eparinico<sup>7</sup>. Questi dati hanno un'importante ricaduta sul piano prognostico; è stato ampiamente dimostrato infatti che sia la storia naturale dell'ictus che la riuscita del trattamento trombolitico sono nettamente peggiori in presenza di ostruzioni a T della carotide interna o dei grossi vasi dalla base<sup>8</sup>. In soggetti con ictus acuto o TIA subentranti l'ecocolordoppler TSA permette di individuare pazienti con stenosi emodinamica della carotide interna e di porre l'indicazione alla tromboendoarteriectomia d'urgenza.

### Ecocolordoppler transcranico (TCCD)

Il doppler transcranico (TCD) è stato il primo metodo con ultrasuoni sfruttato per l'esplorazione dell'emodinamica cerebrale. Il TCD è un doppler pulsato che consente di riconoscere ed esplorare i vasi intracranici sulla base della direzione del flusso e della profondità di rilevazione del segnale. Lo sviluppo tecnologico degli ultimi 10 anni ha modificato sostanzialmente le potenzialità della diagnostica con ultrasuoni nella patologia cerebrovascolare. L'avvento del Transcranial Color Coded Doppler (TCCD) ha rappresentato un sostanziale progresso delle più primitive tecniche di doppler convenzionale. Il metodo utilizza sonde settoriali a bassa frequenza (2-2,5 MHz) e permette di eseguire simultaneamente l'ecografia encefalica bidimensionale (B-mode), attribuire un codice colorato al segnale di flusso doppler, definendo una vera e propria mappa direzionale del poligono di Willis (colordoppler) e consente un'analisi mirata del doppler spettrale (doppler convenzionale). Un ulteriore potenziamento della tecnica si è avuto con lo sviluppo del Power Doppler (Fig. 5) che consente di visualizzare anche segnali di flusso a più basse velocità e riduce i limiti della rilevazione del segnale tipici dell'ecocolordoppler dovuti all'angolo dipendenza. Il TCCD presenta soprattutto il vantaggio di consentire la definizione anatomica diretta dei vasi intracranici (Fig. 5, 6), l'identificazione di malformazioni (Fig. 7,8) e soprattutto la dimostrazione diretta di stenosi o di occlusioni (Fig. 9). Vari studi dimostrano che il TCCD ha una sensibilità diagnostica del 94-100% e una specificità 99-100% in caso di stenosi; il metodo inoltre ha sensibilità del 93-100% e specificità del 98-100% nelle occlusioni dei vasi intracranici<sup>9</sup>. Il principale limite del

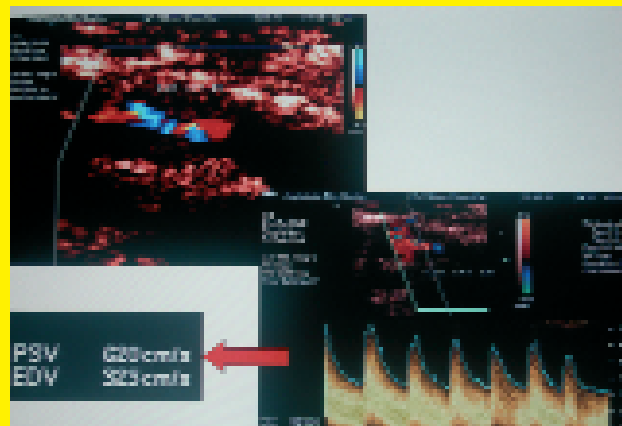


Fig.1: Stenosi della carotide interna

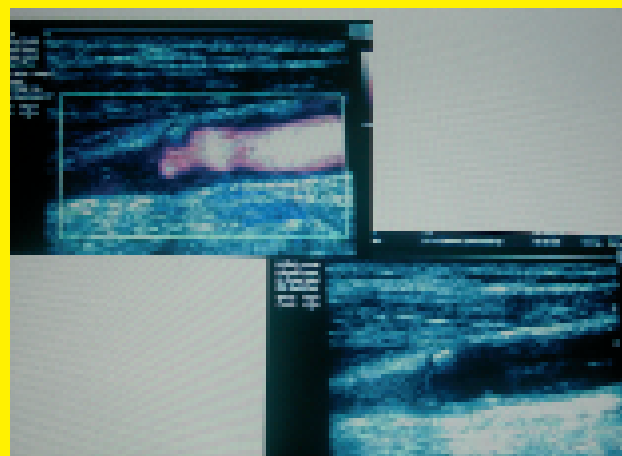


Fig.2: Occlusione della carotide interna

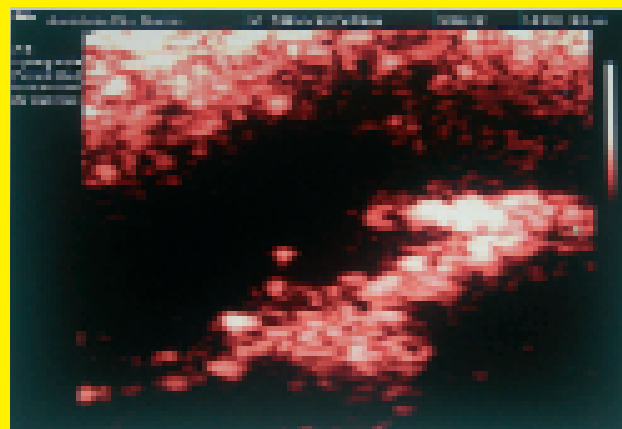


Fig.3: Placca carotidea ulcerata

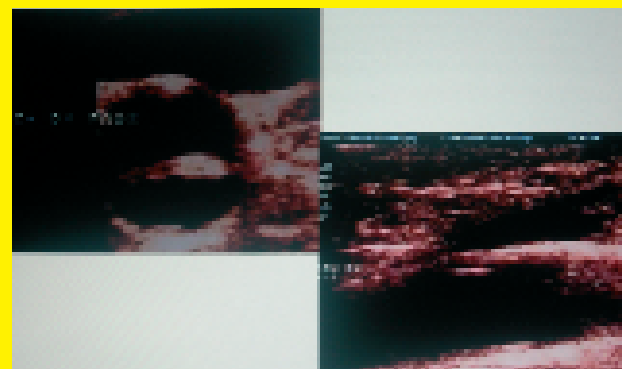


Fig. 4: Dissezione intimale della carotide interna

TCCD è legato alla presenza di finestre acustiche temporali inadeguate. L'attenuazione degli ultrasuoni al passaggio attraverso la squama del temporale non consente infatti una sufficiente visualizzazione dei vasi della base cranica in una percentuale di pazienti variabile tra 16 e 30%<sup>7</sup>. L'incidenza di casi con finestra acustica inadeguata è superiore a quella incontrata utilizzando il doppler transcranico convenzionale. Per ovviare a questo inconveniente, negli ultimi anni sono stati sviluppati agenti di contrasto che hanno la funzione di ecoamplificatori in grado cioè di aumentare l'ecogenicità del sangue attraverso la generazione di microbolle gassose che aumentano la riflessione degli ultrasuoni con significativo incremento dell'intensità del segnale di ritorno. I mezzi di contrasto consentono la visualizzazione del circolo intracranico in oltre il 90% dei pazienti esaminati<sup>10</sup>.

Il TCCD può rilevare occlusioni dell'arteria cerebrale media con alta sensibilità (>90%), specificità e valore predittivo positivo e negativo<sup>11</sup>. Inoltre il TCCD può diagnosticare occlusioni del sifone con buona sensibilità e valore predittivo positivo. La dimostrazione di assenza di lesioni vascolari concorda con i rilievi angiografici nel 94% dei casi<sup>12</sup>; il TCCD ha inoltre consentito una diagnosi corretta di occlusione dell'arteria cerebrale media nella quasi totalità dei casi esaminati entro 24 ore dall'insorgenza dell'ictus con risultati sovrapponibili a quelli dell'angio-RM<sup>13</sup>. I pa-

zienti con TCCD normale all'esordio dell'ictus hanno una prognosi nettamente più favorevole; al contrario il rilievo precoce (entro 6 ore dall'inizio dei sintomi di stroke) di occlusione dell'arteria cerebrale media nel tratto M1 è un fattore di rischio indipendente di trasformazione emorragica spontanea con un valore predittivo positivo del 72%; la presenza ed il numero totale di arterie con lesioni steno-occlusive (specialmente intracraniche) in pazienti con TIA o ictus ischemico correla significativamente con i successivi eventi vascolari (specialmente ictus) e la mortalità nei successivi 6 mesi<sup>14</sup>.

Un recente studio ha dimostrato che in soggetti con ictus esaminati entro 3-6 ore dall'insorgenza il TCCD può permettere una selezione dei pazienti eleggibili per la trombolisi sistemica<sup>15</sup>.

Oltre che in acuto il TCCD può essere utilizzato nel follow-up dell'ictus in quanto in grado di fornire importanti informazioni prognostiche. Sia gli studi con doppler transcranico che con angio-RM hanno dimostrato che la ricanalizzazione del vaso occluso predice un recupero neurologico precoce, con riduzione dell'area infartuale e "outcome" clinico più favorevole<sup>16</sup>. Dati analoghi sono stati derivati anche da uno studio condotto mediante monitoraggio TCD durante infusione di r-TPA; tale studio ha dimostrato che le ricanalizzazioni precoci dell'arteria cerebrale media si associano ad un drammatico recupero del defi-

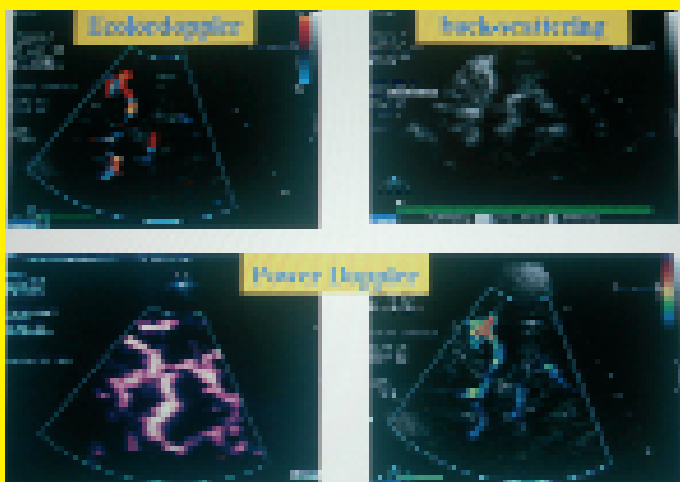


Fig. 5: TCCD Finestra Transtemporale

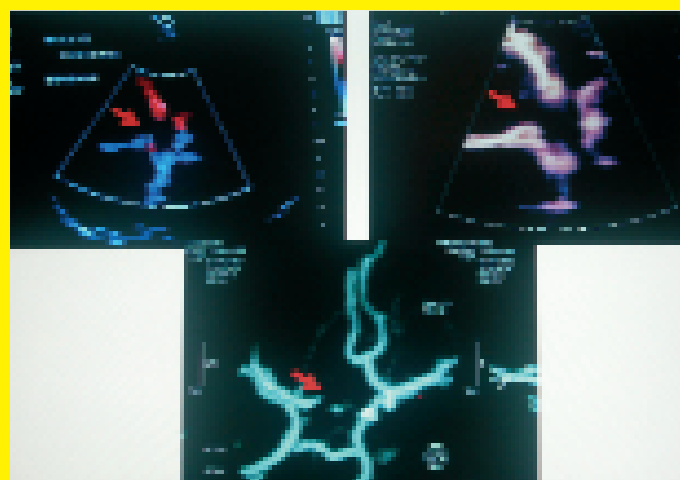


Fig. 7: Agenesia Arteria Cerebrale Anteriore




Fig. 6: TCCD Finestra Transoccipitale

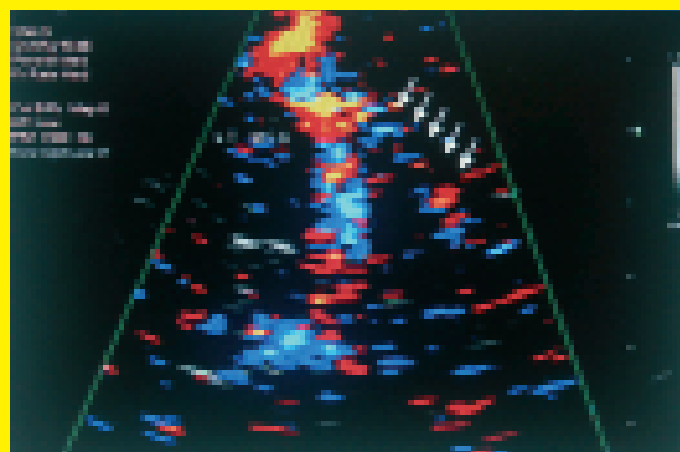


Fig. 8: Arteria Cerebrale Anteriore comunicante posteriore originante dall'arteria basilare

cit neurologico con un miglioramento del punteggio NIHSS di oltre 10 punti. Tale miglioramento precoce persiste oltre 24 ore, rimanendo stabile anche durante il follow-up. Per tale motivo è ragionevole prevedere che il rilievo di ricanalizzazione precoce mediante TCD o TCCD possa consentire di ottimizzare la durata della trombolisi limitando l'incidenza di complicanze emorragiche.

Anche l'esame parenchimografico con ultrasuoni è risultato utile per il follow-up dei pazienti con ictus emorragico e in pazienti con trasformazione emorragica di una lesione ischemica in quanto l'ecografia 2D consente una visualizzazione indiretta dell'ematoma (Fig. 10); possono quindi essere identificate le modificazioni della sua ecostruttura nel periodo postacuto. E' stato inoltre dimostrato che l'eco 2D è una metodica accurata e riproducibile per il rilievo e la monitoraggio di deviazione della linea mediana del terzo ventricolo negli ictus con effetto massa sia ischemici che emorragici<sup>17</sup>.

L'uso delle armoniche tissutali e il back scattering hanno permesso recentemente una valutazione funzionale del microcircolo, misurando accuratamente la perfusione tissutale con la stima del tempo di comparsa e di wash-out del mezzo di contrasto attraverso il parenchima cerebrale (*perfusion harmonic imaging-PHI*)<sup>18</sup> (Fig. 5).

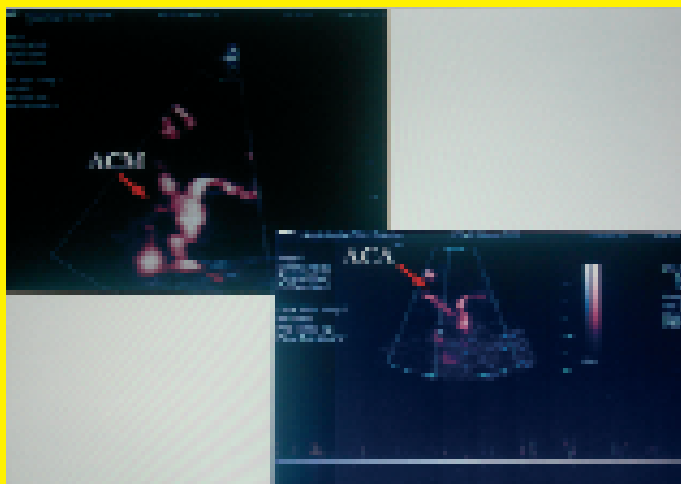


Fig. 9: Occlusione dell'Arteria Cerebrale Mediana ed Anteriore

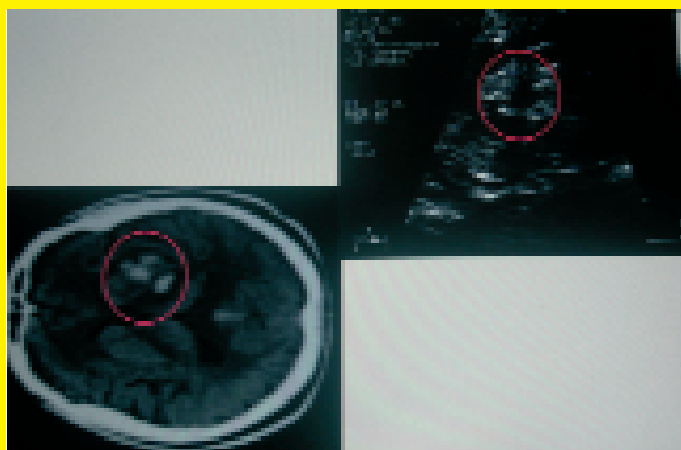


Fig. 10: Emorragia Intraperenchimale

### Prospettive future: Ultrasound Enhanced Thrombolysis

La velocità di lisi di un trombo intracranico è fortemente correlata col recupero neurologico e la riduzione dell'area infartuate ("Time is brain"). Più precoce è la lisi del trombo migliore sarà la prognosi. L'attività litica del r-TPA può essere accelerata dagli ultrasuoni che comunemente sono utilizzati durante il monitoraggio transcranico con sonde a 2,5 MHz. Uno studio di fase I eseguito monitorando con ultrasuoni la terapia con r-TPA, ha dimostrato un'alta percentuale di ricanalizzazioni complete sorprendentemente più alta di quella attesa associate a recupero funzionale precoce. Questi dati preliminari favorevoli hanno costituito la base per la istituzione di un recentissimo studio randomizzato che ha valutato l'efficacia della trombolisi potenziata dagli ultrasuoni concludendo che nei pazienti con ictus ischemico acuto, il doppler transcranico rispetto al placebo aumenta la ricanalizzazione indotta dal fibrinolitico e determina un miglioramento clinico anche se non statisticamente significativo<sup>19</sup>.

### Conclusioni

Dopo l'avvento della terapia trombolitica, anche in considerazione dell'estrema brevità della finestra temporale utile per l'istituzione del trattamento, l'ictus cerebrale è sempre più percepito come una emergenza medica. Da qui l'esigenza di ottimizzare e ridurre al minimo i tempi necessari all'inquadramento diagnostico. Informazioni dirette e immediate sulla pervietà dei vasi cerebrali si possono ottenere in maniera molto accurata con angio-TC e/o angio-RM. Purtroppo il rapido accesso a queste metodiche, a livello nazionale, può essere garantito solo ad una minoranza di pazienti per carenza di risorse o per seri ostacoli organizzativi e gestionali. L'ecocolordoppler TSA e transcranico ha avuto una diffusione molto più capillare nella realtà operativa della maggior parte degli ospedali italiani. Le informazioni fornite dagli ultrasuoni, specialmente dopo l'avvento degli ecoamplificatori, hanno caratteristiche di accuratezza interamente sovrapponibili a quelle derivanti dall' angio-TC. Lo studio con ultrasuoni, oltre ad essere più economico e diffuso delle tecniche neuroradiologiche ha il vantaggio di poter essere eseguito al letto del paziente e di poter essere ripetuto in rapporto ad eventuali rapidi mutamenti delle sue condizioni cliniche; l'ecocolordoppler ed il doppler transcranico, oltre agli aspetti anatomici, precisano le caratteristiche funzionali del circolo cerebrale (asimmetrie dei flussi, attivazione di circoli collaterali, resistenze vascolari e valutazione del microcircolo). L'insieme di queste informazioni ha grande utilità sul piano prognostico. Il ricorso all'ecocolordoppler transcranico permette di monitorare gli effetti della trombolisi, di valutare i modi ed i tempi della ricanalizzazione del vaso e di suggerire il passaggio a tecniche interventistiche più aggressive ("bridging" con la trombolisi locoregionale transcateretere) una volta appurato il fallimento della fibrinolisi sistemica<sup>20</sup>. Nonostante la diffusione degli strumenti e le elevate potenzialità (immediatezza di esecuzione, accuratezza delle informazioni, facilità di applicazione nella sorveglianza continua dell'evoluzione e assenza di controindicazioni), l'ecocolordoppler è una tecnica ampiamente sotto utilizzata nella realtà assistenziale contemporanea dell'ictus in fase acuta. Il maggiore ostacolo al suo sfruttamento è il ridotto numero di operatori esperti disponibili a questo scopo nelle diverse strutture sanitarie. Tale ostacolo potrà essere superato solo attraverso la formazione di un numero adeguato di operatori qualificati dediti a questa metodica tra i medici dediti all'urgenza.

**Bibliografia nella pagina seguente**